

Implante imediato unitário em função imediata – relato de caso

Immediate single tooth implant in immediate loading – case report

Adriana Claudia de Oliveira*

José Renato de Souza**

Geninho Thomé***

Ana Cláudia Moreira Melo****

Ivete Aparecida de Mattias Sartori*****

Resumo

A possibilidade de reabilitação oral com implantes dentários mostrou um avanço significativo nos últimos quarenta anos. Da recomendação inicial para o tratamento de mandíbulas totalmente edêntulas com próteses fixas suportadas em implantes, houve uma evolução rápida e ascendente no sentido de aprimorar os implantes dentários, bem como de agilizar a resolução dos casos clínicos. Uma proposta já documentada com sucesso na literatura científica é a possibilidade de posicionamento de implantes unitários imediatamente pós-exodontia, o que representa um grande avanço na implantodontia. O objetivo deste trabalho é relatar um caso clínico no qual foi decidido seguir a abordagem de implante imediato com aplicação da filosofia de carga imediata, o que foi realizado no intuito de diminuir o número de intervenções cirúrgicas, bem como o tempo entre a instalação do implante e a restauração protética final, aumentando, assim, a satisfação estética e funcional do paciente.

Palavras-chave: Implantes unitários. Carga imediata. Osseointegração. Implantes imediatos.

Introdução

Atualmente, a estética, e em especial o sorriso, agrega um valor social considerável. Dessa forma, ao sofrerem a perda de um dente, os pacientes desejam sua restauração de forma rápida e segura. Ao ser introduzido o conceito de osseointegração na década de 1960, por Branemark et al.¹ (1969), foi estabelecido um protocolo de dois estágios cirúrgicos, considerado essencial para o sucesso da terapia com implantes. Desde então, o uso de implantes osseointegrados com a finalidade de reabilitar pacientes edêntulos foi confirmado por inúmeros trabalhos científicos, comprovando a eficácia dos implantes nos procedimentos de reabilitação oral^{2,3}.

No entanto, a necessidade de promover resultados mais rápidos levou a que a proposta de aplicação imediata de carga sobre implantes fosse considerada. Assim, inúmeros estudos demonstraram que um único estágio cirúrgico em implantodontia poderia ser tão aceitável e previsível quanto dois, surgindo a possibilidade da colocação de uma prótese total sobre implantes que acabaram de ser fixados⁴⁻⁶.

* Aluna do curso de especialização em Implantodontia da Universidade Tuiuti do Paraná - Ilapeo, Curitiba - PR.

** Mestre em Implantodontia pela Universidade Camilo Castelo Branco, professor do curso de especialização em Implantodontia da Universidade Tuiuti do Paraná - Ilapeo, Curitiba - PR.

*** Aluno do curso de doutorado em Implantodontia pela São Leopoldo Mandic, coordenador do curso de especialização em Implantodontia da Universidade Tuiuti do Paraná - Ilapeo, Curitiba - PR.

**** Doutora em Ortodontia pela Unesp/Araraquara, professora dos cursos de especialização do Ilapeo, Curitiba - PR.

***** Doutora em Reabilitação Oral pela USP/Ribeirão Preto, professora dos cursos de especialização do Ilapeo, Curitiba - PR.

Da mesma forma, a fim de promover rápidas soluções em perdas dentais unitárias, vários experimentos foram realizados, sempre levando em consideração que o sucesso das próteses dentárias suportadas por implantes depende de um contexto geral, como a seleção do paciente em relação à saúde geral e condição sistêmica, a estabilidade primária do implante e o manejo adequado dos tecidos moles. Está bem definido que, para ter sucesso com carga imediata em elementos unitários, devem-se respeitar alguns critérios já propostos na literatura, entre os quais o controle da quantidade de carga, a densidade óssea, a superfície do implante, bem como a própria técnica cirúrgica^{5,7-10}.

A crescente solução de casos clínicos de edentulismo parcial múltiplo e unitário, associada às mudanças comportamentais da sociedade, tornou o grau de exigência estética um fator determinante na avaliação do sucesso da técnica. Assim, uma das modificações propostas foi o conceito de provisionalização imediata, caracterizado pela instalação de implantes imediatamente pós-exodontia.

Entretanto, a literatura mostra algumas divergências de opinião. Wohrle¹¹ (1998), num estudo sobre instalação de implantes na região anterior da maxila, observou que houve osseointegração nos 14 casos nos quais foram posicionados implantes imediatamente após exodontia, seguida da instalação de provisórios. Por outro lado, Chaushu et al.⁹ (2001), ao comparar a aplicação de carga imediata em implantes unitários posicionados imediatamente após a exodontia ou após a cicatrização do alvéolo, observaram 82,4 e 100% de sucesso, respectivamente.

Recentemente, a literatura tem mostrado que o diagnóstico e o plano de tratamento são fatores determinantes de bons resultados no uso da técnica de implantes imediatos¹². A instalação imediata de implantes pós-exodontia atrai profissionais e pacientes em virtude da redução da morbidade cirúrgica e do tempo de tratamento^{5,13,14}. Contudo, a indicação para tal procedimento deve ser feita criteriosamente, devendo ser observado o motivo da extração dentária. Por exemplo, dentes perdidos por doença periodontal, desde que não haja supuração ou infecção periodontal avançada, e dentes com fraturas radiculares e cáries avançadas abaixo da margem gengival são situações indicativas de exodontia e posterior fixação de implantes.

O objetivo deste trabalho é apresentar um caso clínico no qual foi realizada fixação de um implante unitário imediatamente após a exodontia do respectivo elemento dentário. A confecção da prótese provisória foi também realizada imediatamente, propiciando a realização do tratamento num tempo clínico reduzido.

Relato do caso

Paciente do sexo feminino, 32 anos de idade, procurou atendimento odontológico apresentando alto nível de ansiedade em razão de fratura coroná-

ria do incisivo lateral superior esquerdo, no qual já havia sido realizado tratamento endodôntico (Fig. 1). A paciente encontrava-se em condição emocional prejudicada, pois se constrangia em sorrir, o que lhe ocasionava um mal-estar social e psicológico.

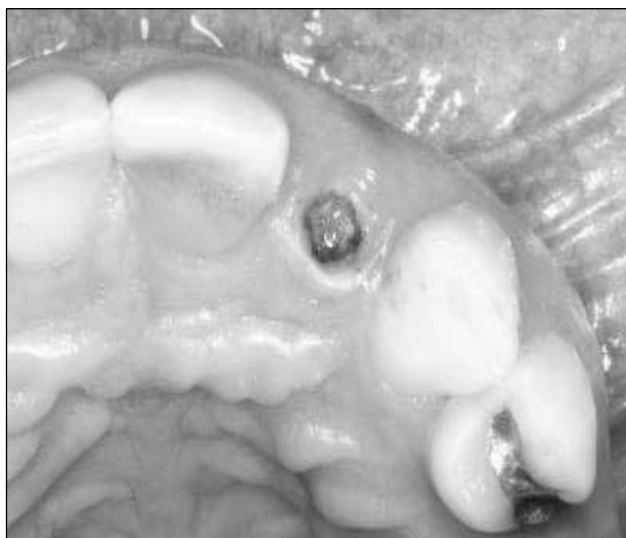


Figura 1 - Aspecto clínico inicial do incisivo lateral superior esquerdo fraturado

Inicialmente, foram realizados anamnese e exame físico, nos quais foi verificada ausência dos elementos 14, 15, 25 e 26. Também foram realizados exames radiográficos periapical (Fig. 2) e panorâmico. A radiografia periapical do dente 22 comprovou haver fratura no terço cervical da raiz e reabsorção no ápice radicular, contra-indicando a preservação do dente. Constatou-se também que, após a extração do referido elemento, haveria remanescente ósseo para a fixação de um implante. Dessa forma, a opção de tratamento constituiu-se na instalação de implante unitário imediatamente após a exodontia.

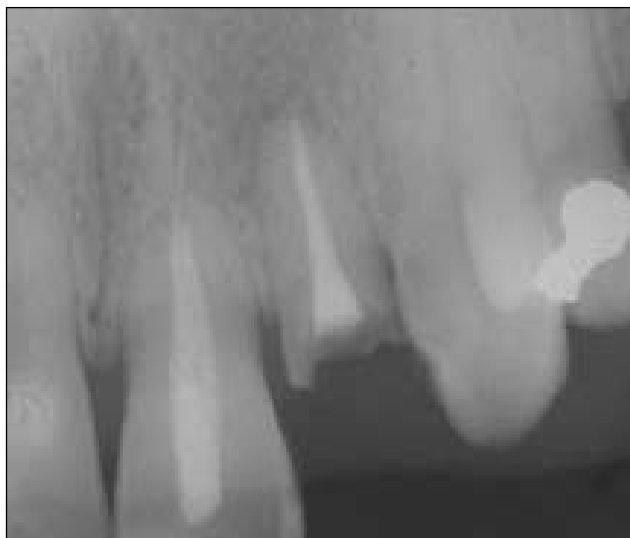

Figura 2 - Radiografia periapical da região do elemento dentário fraturado

Durante o planejamento cirúrgico foram observados alguns fatores essenciais para o sucesso do tratamento, dentre os quais a manutenção da crista óssea proximal, fator indispensável na determina-

ção da futura papila interproximal dos implantes¹⁵. O volume ósseo vestibular também foi considerado, já que é a tábua óssea vestibular a responsável pela retenção de coágulo e suporte para tecido mole (Fig. 1). Outra característica analisada foi a quantidade de mucosa ceratinizada, que foi considerada satisfatória. Durante a sondagem, observou-se que a profundidade de bolsa era inferior a 4 mm. Por fim, também foi feita uma avaliação da linha de sorriso, da condição periodontal, papilas e mucosa adjacentes aos dentes vizinhos.

Após a confirmação da indicação da técnica e avaliação da necessidade de estética imediata da paciente, optou-se por exodontia do remanescente radicular, juntamente com instalação de implante imediato e confecção de provisório.

Inicialmente, foram realizadas anestésias infra-orbitária, terminal infiltrativa e palatina. Em seguida, foi realizada a sindesmotomia, com o intuito de liberar as fibras gengivais e dar acesso ao ligamento periodontal, o qual foi descolado com lâmina de Bivers (Nordic Biotech®, Copenhagen, Dinamarca), com a finalidade de não romper o contorno gengival e manter a papila em posição, evitando perda óssea e deslocamento do arcabouço côncavo regular existente. Com isso, conseguiu-se realizar a extração atraumática do elemento dentário (Fig. 3). A partir daí, iniciou-se a osteotomia, avaliando-se sempre a posição ideal do implante associada à posição da futura prótese (Fig. 4).

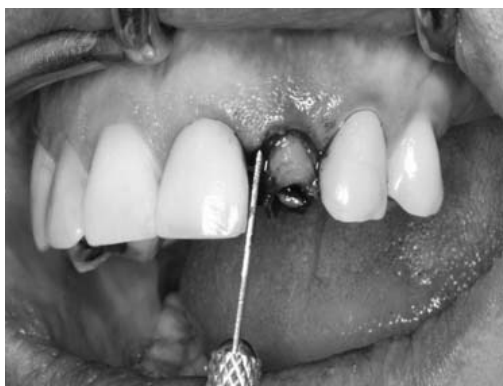

Figura 3 - Extração atraumática da raiz fraturada

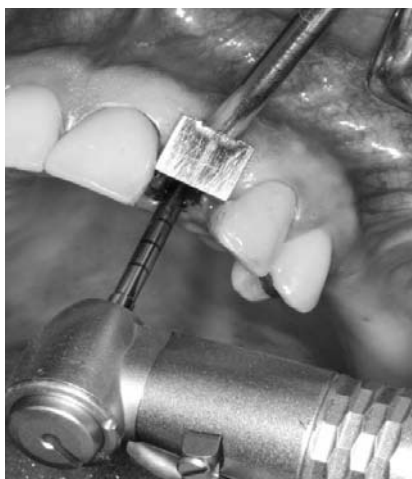

Figura 4 - Avaliação do espaço méso-distal com bandeirinha de 7 mm

A seqüência cirúrgica das perfurações seguiu o protocolo convencional de diâmetros progressivos, atentando-se para o posicionamento mesiodistal e vestibulolingual do implante, que deve ficar em torno de 1 a 2 mm para palatina em relação à vestibular dos dentes vizinhos. A osteotomia foi iniciada com a broca lança na posição ideal, seguida da perfuração na parede palatina do alvéolo a fim de se obter uma prótese aparafusada. O parafuso protético foi colocado no local correspondente ao cingulo, para ancoragem e estabilidade ideal do implante, por apresentar maior volume ósseo e a colocação do parafuso nessa direção permita que se preserve a tábua óssea vestibular. Posteriormente, foi utilizada broca de 2,0 mm com indicador de direção a fim de se verificar a necessidade de ajustes na orientação do implante. Seguiram-se as brocas de 3,5 mm e *countersink*, pois o implante de escolha foi um Alvim® (Neodent, Curitiba, PR, Brasil), com 3,5 mm de diâmetro e 16 mm de comprimento.

A fixação (Fig. 5 e 6) foi realizada em 30 RPM, mantendo o implante em torno de 3 mm abaixo da futura margem gengival, na direção da junção amelo-cementária. O travamento foi realizado com torque de 40 N/cm, o que revelou estabilidade primária suficiente para a utilização da filosofia de carga imediata.

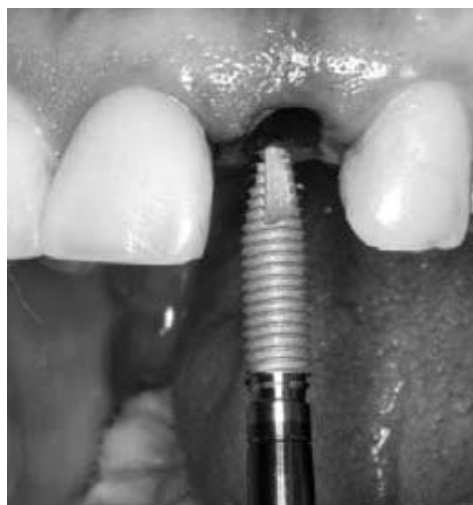

Figura 5 - Instalação do implante Alvim® 3,5 x 16 mm

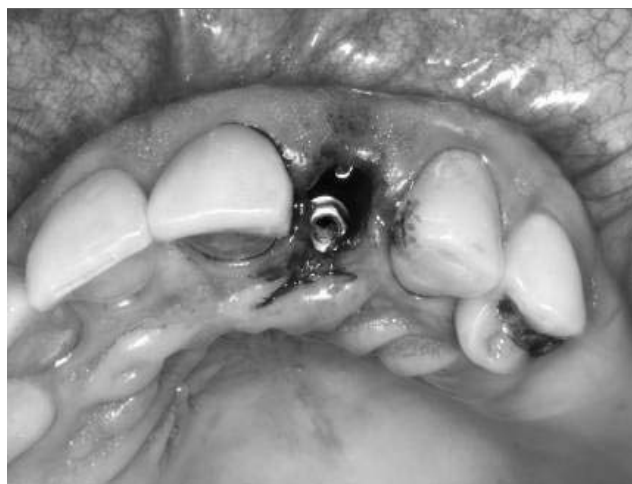

Figura 6 - Implante instalado

O provisório foi confeccionado com resina fotopolimerizável, tendo o perfil de emergência baseado na linha marginal gengival (Fig. 7 e 8).

O paciente autorizou a publicação deste caso por meio da assinatura de um termo de consentimento livre e esclarecido.

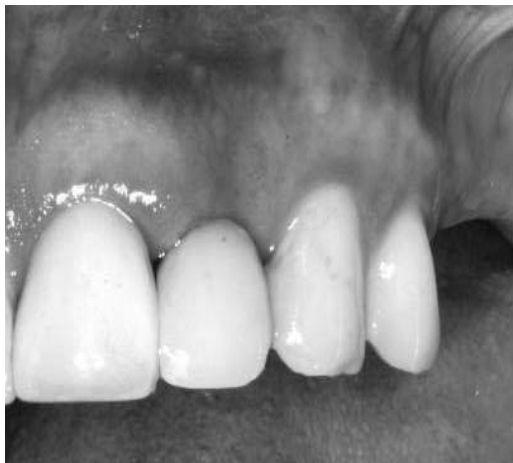

Figura 7 - Colocação do provisório imediatamente após a instalação do implante

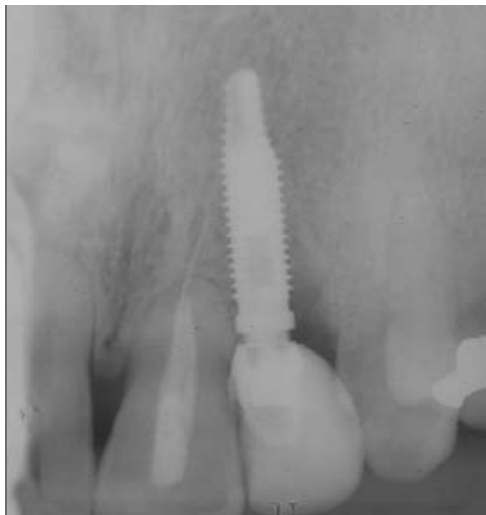

Figura 8 - Radiografia periapical final

Discussão

Implantes unitários instalados imediatamente após a extração de dentes provaram ser uma modalidade de tratamento com sucesso previsível^{5,6}. No entanto, sempre se devem levar em consideração alguns fatores importantes no diagnóstico e plano de tratamento, como a ausência de infecção, a boa higiene bucal e, preferencialmente, a ausência do hábito de fumar. O bom posicionamento e estabilidade inicial do implante e a presença de alvéolo intacto com boa cortical vestibular, além de uma quantidade mínima de 3 mm de osso residual apical, também serão essenciais ao restabelecimento da função e da estética no tratamento¹².

Uma crítica à instalação imediata de implantes unitários pós-exodontia diz respeito ao comportamento dos tecidos moles adjacentes durante o período de cicatrização. Schropp et al.¹⁶ (2003) estuda-

ram as mudanças que ocorrem nos tecidos ósseos e gengivais durante 12 meses após a extração de um dente e concluíram que é favorável a instalação de implantes o mais cedo possível após a extração. Esses autores afirmam que assim, além de se aumentar as chances de preservação da anatomia óssea, implantes mais longos podem ser posicionados com menor chance de remodelação óssea e de tecidos moles, desde que seja seguido um protocolo adequado.

Assim, uma importante vantagem do uso de implantes imediatos em relação à técnica tradicional é a manutenção da forma essencial do tecido mole, em particular das papilas interproximais, maximizando o resultado estético.

Outras vantagens incluem a preservação do osso e do contorno gengival, otimizando o comprimento do implante, já que é usado o tecido ósseo residual além do ápice; a manutenção do suprimento vascular com o aproveitamento de células viáveis para cicatrização, evitando a ocorrência do preenchimento do alvéolo com tecidos moles; a manutenção do perfil de emergência do dente extraído com inserção do provisório, utilizando a técnica da reabilitação imediata, e o benefício psicológico do paciente, com a colocação da restauração definitiva após 6 meses^{8,12,17}.

Chen et al.¹⁸ (2004) realizaram uma revisão de literatura sobre os índices de sucesso e os resultados clínicos associados com a instalação imediata ou não de implantes. Observaram que o índice de sucesso das duas alternativas foi semelhante. Segundo os autores, a fixação de implantes após um período de espera possibilita a resolução da infecção, além de um aumento na área e volume dos tecidos moles. Contudo, a concomitante reabsorção do rebordo alveolar na dimensão vestibulolingual limita as vantagens da colocação tardia dos implantes.

Considerações finais

Atualmente, os implantes imediatos, quando corretamente selecionados, são considerados uma alternativa segura de tratamento nos casos unitários, pois permitem preservar a arquitetura óssea e gengival, além de proporcionar ao paciente imediato benefício psicológico e satisfação estética e funcional. Apesar das vantagens clínicas e sociais relativas aos implantes imediatos citadas neste artigo, deve ser ressaltado que este trabalho trata de um relato de caso clínico. Assim, para evidência científica e utilização clínica rotineira de implantes imediatos com carga imediata, são necessários estudos investigativos prospectivos longitudinais.

Abstract

The possibility of oral rehabilitation with dental implants has been very important in dentistry for the last 40 years. Initially recommended for completely edentulous mandibles, there was a rapid evolution in dental implants enhancement as well as time of treatment. Scientific literature has shown success in the positioning of single-tooth

implants immediately after tooth extraction, which is an important advance in Implantology. In the case reported presented in this paper it was decided to follow this procedure with the aim of decreasing the number of surgical approaches, less time between implant positioning and final prosthetic restoration and, mainly, patient satisfaction either esthetically or functionally.

Key words: Single tooth implant. Immediate loading. Osseointegration. Immediate implants.

Referências

1. Branemark PI, Adell R, Breine U, Hansonn BO, Lindstron J, Ohlsson A. Intra- osseous anchorage of dental prostheses I. Experimental studies. *Scand J Plast Reconstr Surg* 1969; 3(2):81-100.
2. Adell R, Lekholm U, Rockler B, Branemark PI. A 15-years study of osseointegrated implants in the treatment of the edentulous jaw. *Int J Oral Surg* 1981; 10(6):387-416.
3. Bahat O. Branemark system implants in the posterior maxilla: clinical study of 660 implants follow for 5 to 12 years. *Int J Oral Maxillofacial Implants* 2000; 15(15):646-53.
4. Ericsson I, Nilson H, Lindh T, Nilner K, Randow K. Immediate functional loading of Branemark dental implants. An 18-month clinical follow-up study. *Clin Oral Implants Res* 2000; 11(1):26-33.
5. Piattelli A, Ruggeri A, Franchi M, Romasco N, Trisi P. An histologic and histomorphometric study of bone reactions to unloaded and loaded non-submerged single implants in monkeys: a pilot study. *J Oral Implantol* 1993; 19(4):314-20.
6. Popper HA, Popper MJ, Popper JP. The branemark novum protocol: description of the treatment procedure and a clinical pilot study of 11 cases. *Int J Periodontics Restorative Dent* 2003; 23(5):459-65.
7. Andersen E, Haanaes HR, Knutsen BM. Immediate loading of single-tooth ITI implants in the anterior maxilla: a prospective 5-year pilot study. *Clin Oral Impl Res* 2002; 13(3):281-7.
8. Brunski JB. Biomechanical factors affecting the bone-dental implant interface. *Clin Mater* 1992; 10(3):153-201.
9. Chaushu G, Tzohar A, Dayan D. Immediate loading of single-tooth implants: immediate versus non-immediate implantation. A clinical report. *Int J Oral Maxillofac Implants* 2001; 16(2):267-72.
10. Haas R, Mendsdorff-Pouilly N, Mailath G, Watsek G. Branemark single tooth implants: a preliminary report of 76 implants. *J Prosthet Dent* 1995; 73(3):274-9.
11. Wöhrle PS. Single-tooth replacement in the aesthetic zone with immediate provisionalization: fourteen consecutive case reports. *Pract Periodontics Aesthet Dent* 1998; 10(9):1107-14.
12. Becker W. Immediate implant placement: diagnosis, treatment planning and treatment steps/or successful outcomes. *J Calif Dent Assoc* 2005; 33(4):303-10.
13. Lazzara RJ. Immediate implant placement into extraction sites: surgical and restorative advantages. *Int J Periodontics Restorative Dent* 1989; 9(5):333-43.
14. Saadoun AP. Immediate implant placement and temporization in Extraction and Healing Sites. *Compend Contin Educ Dent* 2002; 23(4):309-24.
15. Tarnow DP, Wagner AW, Fletcher P. The effect of the distance from the contact point to the crest of bone on the presence or absence of the interproximal papilla. *J Periodontol* 1992; 63(12):995-6.
16. Schropp L, Wenzel A, Kostopoulos L, Karring T. Bone healing and soft tissue contour changes following single-tooth extraction: a clinical and radiographic 12-month prospective study. *Int J Periodontics Restorative Dent* 2003; 23(4):313-23.
17. Leary JC, Hirayama M. Extraction, immediate-load implants, impressions and final restorations in two patient visits. *J Am Dent Assoc* 2003; 134(6):715-20.
18. Chen ST, Wilson Jr TG, Hammerle CHF. Immediate or early placement of implants following tooth extraction: Review of biologic basis, clinical procedures and outcomes. *Int J Oral Maxillofac Implants* 2004; 19(supplement):12-25.

Endereço para correspondência

Ilapeo – Instituto Latino Americano de Pesquisa e Ensino Odontológico
A/C Ana Cláudia Moreira Melo
Rua Jacarezinho, 656, Mercês
80710-150 – Curitiba - PR
E-mail: amelo@ilapeo.com.br

Recebido: 10.07.2006 Aceito: 13.11.2006