

**Artigo de Relato de Caso**  
**Case Report Article**

# Carga imediata sobre implantes dentários – relato de caso

## Immediate loading of dental implants – case report

Priscila Issa YOUSSEF\*  
Angélica Xavier SIMÕES\*  
João César ZIELAK\*\*  
Allan Fernando GIOVANINI\*\*\*  
Tatiana Miranda DELIBERADOR\*\*\*\*  
Edson Alves de CAMPOS\*\*\*\*\*

**Endereço para correspondência:**

**Address for correspondence:**

João César Zielak  
Rua Professor Pedro Viriato Parigot de Souza, 5.300 – Campo Comprido  
CEP 81280-330 – Curitiba – PR  
E-mail: jzielak@up.edu.br

\* Acadêmicas do curso de Odontologia da Universidade Positivo.

\*\* Professor de graduação e de pós-graduação do curso de Odontologia da Universidade Positivo. Doutor em Processos Biotecnológicos.

\*\*\* Professor de graduação e de pós-graduação do curso de Odontologia da Universidade Positivo. Doutor em Patologia Bucal.

\*\*\*\* Professora de graduação e de pós-graduação do curso de Odontologia da Universidade Positivo. Doutora em Periodontia.

\*\*\*\*\* Professor de graduação e de pós-graduação do curso de Odontologia da Universidade Positivo. Doutor em Dentística Restauradora.

**Recebido em 19/12/08. Aceito em 14/2/09.**

**Received on December 19, 2008. Accepted on February 14, 2009.**

**Palavras-chave:**

implante dentário;  
carga imediata; sistema  
friccional.

### Resumo

**Introdução:** Uma das alternativas atuais para reabilitar pacientes com perda total ou parcial de dentes é o uso da carga imediata. Com a evolução das técnicas de cirurgia, o avanço dos métodos de diagnóstico, o conhecimento amplo da biologia dos tecidos envolvidos e a melhoria na qualidade dos implantes, a carga imediata, como modalidade reabilitadora, vem sendo consolidada cada vez mais. **Objetivo:** Descrever um caso inicial de carga imediata não funcional em um único elemento utilizando sistema friccional. **Relato de caso:** O caso refere-se a um paciente do gênero masculino, 35 anos de idade, com histórico

de fratura do elemento 36. Após remoção de raízes e enxerto no alvéolo (homólogo, acompanhamento de seis meses), instalaram-se um implante e uma coroa temporária imediatamente. O sucesso da carga imediata pode estar ligado à ausência de micromovimentações do implante recém-colocado, à correta seleção do paciente, ao planejamento, ao desenho do implante e ao torque final. **Conclusão:** A carga imediata é uma opção viável de tratamento, até mesmo para implantação unitária, em que é indiscutível a presença de osso suficiente em qualidade e quantidade para que os resultados clínicos sejam positivos.

**Keywords:** dental implant; immediate loading; frictional system.

## Abstract

**Introduction:** A contemporary alternative to rehabilitate patients with partial or total loss of teeth is the immediate loading. Considering the evolution of surgical techniques, advances in diagnostic methods, wide biological knowledge of the involved tissues and improvements in the quality of implants, the immediate loading as a rehabilitative technique has been largely consolidated. **Objective:** To report an initial case of non-functional immediate loading of a single-tooth implant using frictional system. **Case report:** A 35-year-old male patient with a fracture history of the tooth 36 was treated. After removal of roots and alveolar grafting (homologous bone, 6 months monitoring) an implant was placed with immediate temporary crown. Success of the immediate loading technique can be related to absence of micromovements in the recently placed implant, to correct patient selection, to planning, to implant design and to final torque. **Conclusion:** Immediate loading of implants is a viable treatment option even for single-tooth implant, in which sufficient and adequate bone amount are essential for positive treatment outcomes.

## Introdução

Foi com os experimentos de Brånemark *et al.* [3] e o advento da implantodontia na Odontologia que a população passou a conhecer uma maneira altamente eficaz de obter reposição dentária. A condição inicial estabelecida era instalação de implantes em dois estágios cirúrgicos, em que os implantes permaneciam submersos por alguns meses, seguindo-se então a instalação da prótese, a fim de evitar carga precoce e micromovimentações do implante. Em virtude disso, alguns inconvenientes eram inerentes à técnica, como por exemplo: longos períodos de tratamento, utilização de próteses totais ou parciais removíveis provisórias sobre a ferida cirúrgica ou ainda, em algumas situações de exceção, o paciente devia ficar sem próteses por um período de duas semanas, além de passar por uma segunda intervenção cirúrgica.

Variações nesses protocolos foram surgindo de acordo com a necessidade dos cirurgiões-dentistas ante os diversos tipos de casos. A indústria do implante dental cresceu tanto que existem atualmente programas de informática específicos somente para facilitar o reconhecimento dos implantes pelos clínicos, uma vez que o trânsito de pacientes nos

diversos consultórios e clínicas também é grande – alguns desses *softwares* chegam a reconhecer mais de 200 *designs* atuais [14].

Com a demanda por tratamentos mais rápidos, surgiu a alternativa da instalação de implantes que se chamou de carga imediata, uma técnica que preconiza uma prótese total ou parcial instalada algumas horas depois do procedimento cirúrgico. Essa técnica permite a redução de etapas da colocação da prótese, diminuindo muito o tempo de espera e devolvendo rapidamente a função mastigatória e a estética, o que se torna positivo em relação ao estado psicológico do paciente. A possibilidade de ter a prótese em função na boca, em um curto período de tempo, é muito atraente para os edêntulos.

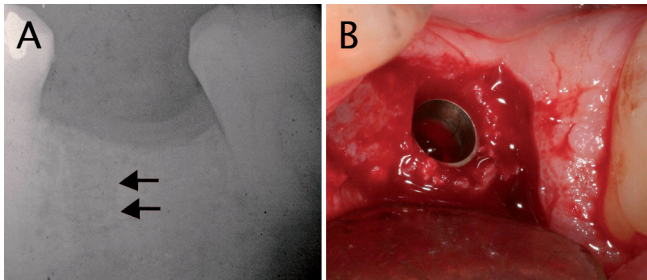
Com o passar do tempo, o protocolo inicial da carga imediata chegou ao nível de aplicação na reabilitação de apenas um único elemento dentário e é testado até mesmo com variações nas angulações entre longo eixo do implante e componente protético [11]. O próprio conceito de carga imediata passou a considerar os termos carga imediata funcional (quando se aloja a prótese com contato oclusal direto) e carga imediata não funcional (em que a prótese é instalada em infraoclusão [8]).

O objetivo deste trabalho é relatar um caso inicial de carga imediata não funcional em um único elemento utilizando sistema friccional.

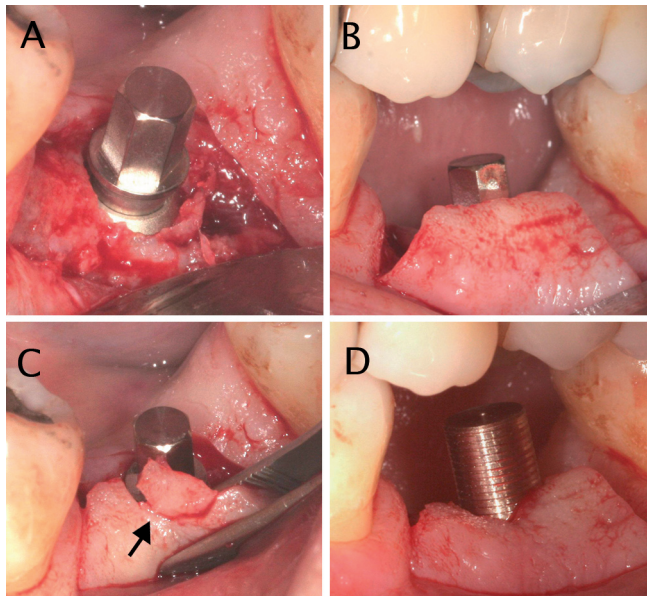
## Relato de caso

Este caso refere-se a um paciente do gênero masculino, 35 anos de idade, não fumante, com o seguinte histórico de reabilitação do elemento 36: possuía uma antiga restauração extensa em amálgama, dor por causa do desenvolvimento localizado de abscesso periodontal em região vestibular e necrose pulpar. Propuseram-se como tratamento raspagem supragengival e endodontia; ao final, o dente foi restaurado com resina composta. Após alguns meses ocorreu a fratura do remanescente, envolvendo tanto a coroa quanto regiões da raiz em vários locais (sentidos mesiodistal e vestibulolingual).

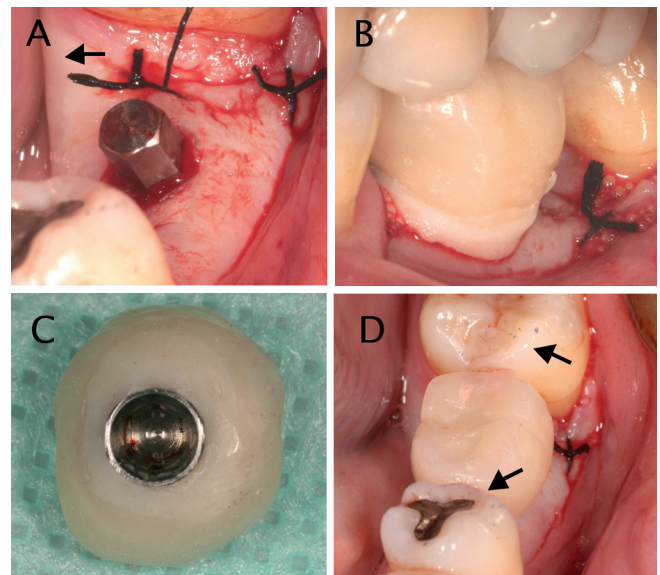
Aplicou-se então a técnica de submersão de raiz [5], com objetivo de aumentar o volume de tecido mole, favorecendo o recobrimento do alvéolo depois da remoção das raízes. Realizada a exodontia, o alvéolo foi preenchido com osso humano particulado manualmente (Banco de Tecidos Musculoesqueléticos, HC/UFPR, Curitiba, Brasil). Fez-se acompanhamento por seis meses; após esse período avaliou-se clínica e radiologicamente o local (figura 1A). Como houve manutenção considerável de rebordo, planejou-se a instalação de um implante seguida pela confecção de coroa temporária imediata. Na colocação do implante (4,3 x 11 mm, Kopp, Curitiba, Brasil) o torque atingiu 45 N.cm (detalhes podem ser vistos nas figuras 1B, 2 e 3). Na figura 4 demonstra-se a situação clínica após quatro meses.



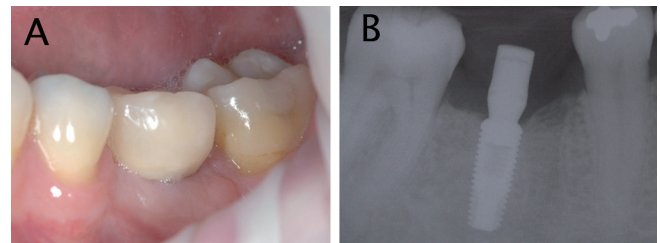
**Figura 1** - Raio X da região e assentamento do implante (A) raio X inicial - observar presença de lâmina dura no alvéolo em remodelamento (setas); (B) posição final do implante



**Figura 2** - Procedimentos de colocação do intermediário (A) intermediário em posição; (B) checagem em oclusão; (C) remoção de excesso gengival por incisão em semilua; (D) prova do *coping* temporário



**Figura 3** - Procedimentos de colocação do temporário (A) sutura e coaptação do retalho; (B) reembasamento do temporário em posição de oclusão; (C) remoção dos excessos e polimento; (D) aspecto da coroa temporária após cimentação e ajustes oclusais - observar pontos de contato mais intenso nos dentes vizinhos (setas)



**Figura 4** - Acompanhamento clínico e radiográfico após quatro meses (A) aspecto clínico da coroa após quatro meses; (B) raio X de acompanhamento após quatro meses

## Discussão

O conceito de carga imediata surgiu primeiramente nas reabilitações de pacientes edêntulos, nas quais se observou que a esplintagem dos implantes recém-instalados diminuía as micromovimentações, responsáveis pela não osteointegração, ou seja, pela formação de tecido fibroso entre o implante e o osso. A perda do tampão de fibrina causada pela micromovimentação pode comprometer a neovascularização e conseqüentemente a atração dos osteoblastos, e o recrutamento de fibroblastos passa a produzir um tecido conjuntivo fibroso, impedindo o reparo ósseo [13]. Skalak e Zhao (2000) [16] indicam que a micromovimentação abaixo do nível de lesão ( $< 150 \mu\text{m}$ ) durante a fase inicial de cicatrização pode aumentar as taxas e a extensão de reparo ósseo ao redor do implante. Por outro lado, tem sido relatado que valores entre 50 e  $150 \mu\text{m}$  provavelmente já são capazes de interferir na osteointegração [19]. Chiapasco *et al.* (1997) [7] concordam com a ideia de que a estabilidade primária é fundamental para que a osteointegração ocorra. Ademais, é importante existir qualidade e quantidade ósseas suficientes em comprimento e espessura para conseguir uma estabilidade inicial do implante [6].

Apesar do grande *marketing* atual sobre as vantagens da carga imediata, faz-se necessário considerar outras questões. A literatura corrente apresenta como vantagem da técnica de carga imediata um maior contato entre osso e implante em curto prazo, além de uma menor reabsorção da crista óssea marginal ao redor do implante e menor custo [20]. No entanto ressalta-se que esses benefícios são condicionais, ou seja, ocorrem desde que haja sucesso clínico.

Em relação aos exames e aos planejamentos indispensáveis para a realização dos procedimentos com implante, não se deve pensar em grandes economias, uma vez que o investimento nessa fase deve melhorar o prognóstico do próprio tratamento. A tomografia computadorizada mostra-se um instrumento de grande valor no planejamento de implantes para carga imediata, auxiliando na avaliação da densidade óssea [9, 17, 18]. Além disso, em caso de insucesso, o tratamento pode atingir um custo mais elevado e levar a uma perda ainda maior no rebordo, graças à necessidade de remoção cirúrgica de implantes mal colocados ou por reabsorção patológica.

Assim, é imprescindível a correta seleção do paciente/caso para uso do protocolo imediato, com planejamentos cirúrgicos e protéticos integrados, para que se possa desfrutar das

referidas vantagens que a técnica preconiza [2]. É preciso ainda considerar as condições sistêmicas e os hábitos parafuncionais do paciente, presença de doença periodontal e tabagismo e propriedades microscópicas dos implantes (características de superfície).

No relato de caso deste trabalho, uma seleção criteriosa foi efetuada: paciente jovem, não fumante, com ausência de doença periodontal e boa saúde sistêmica. Na técnica pré-implante buscou-se ao máximo a manutenção de volume tecidual (submersão radicular e enxerto homólogo); e a localização do implante foi em região posterior, o que favorece a incidência de forças paralelamente ao longo eixo do implante [11].

Neste relato, o sistema de implante utilizado possuía características externas similares à maioria dos outros sistemas (rosqueável) – isso influencia positivamente a estabilidade primária em casos de carga imediata, por diminuição das micromovimentações [12]. Apenas o intermediário do sistema empregado pertence a um sistema não convencional: sistema friccional de prótese.

No caso aqui descrito, o torque de inserção do implante foi considerado adequado (45 N.cm), o que está de acordo com estudos que consideram um torque acima de 32 N.cm necessário para a osteointegração [15, 20]. Além disso, admite-se que a cada 9,8 N.cm adicionado há uma diminuição de até 20% no risco de falha [20]. Ainda em relação ao torque de inserção, as pesquisas relatam valores bem variados, como 25 N.cm [10], 32 N.cm [10], 35 N.cm [6] e 72 N.cm [4].

Recomenda-se que a reabilitação com carga imediata para elementos unitários seja aplicada somente para arcos com estabilidade oclusal, nos quais os dentes adjacentes recebem carga mastigatória maior que o elemento sobre o implante, ou seja, esse último fica em infraoclusão, no intuito de evitar micromovimentações. Dessa maneira, o contato oclusal não ocorre diretamente entre dentes, uma vez que, durante a mastigação, existe compressão da coroa imediata pelo bolo alimentar. Além disso, o pilar intermediário deve ser curto, a fim de permitir uma espessura da coroa de acrílico em mais ou menos 2 a 3 mm, favorecendo uma melhor distribuição das forças oclusais e diminuindo a transmissão direta ao implante [6]. Tais características foram seguidas no caso aqui exposto. A reabilitação com prótese definitiva deste caso deverá esperar o preconizado pela literatura: seis meses [7]. No entanto Abboud *et al.* (2005) [1] descrevem o uso de carga imediata funcional para implantes posteriores unitários com sucesso clínico satisfatório, até mesmo do ponto de vista estético.

## Conclusão

A carga imediata mostra-se uma opção viável de tratamento para implantação unitária, em que é indiscutível a presença de osso suficiente em qualidade e quantidade para que haja uma boa estabilidade inicial. Uma boa saúde periodontal, ausência de infecções no local da implantação e oclusão equilibrada sem parafunção são itens determinantes na seleção do paciente.

## Referências

1. Abboud M, Koeck B, Stark H, Wahl G, Paillon R. Immediate loading of single-tooth implants in the posterior region. *Int J Oral Maxillofac Implants*. 2005 Jan/Feb;20(1):61-8.
2. Avila G, Galindo P, Rios H, Wang HL. Immediate implant loading: current status from available literature. *Implant Dent*. 2007 Sep;16(3):235-45.
3. Brånemark PI, Adell R, Breine U, Hansson BO, Lindstrom J, Ohlsson A. Intra-osseous anchorage of dental prostheses. I. Experimental studies. *Scand J Plast Reconstr Surg*. 1969;3(2):81-100.
4. Calandriello R, Tomatis M, Rangert B. Immediate functional loading of Brånemark System® implants with enhanced initial stability: a prospective 1- to 2-year clinical and radiographic study. *Clin Implant Dent Relat Res*. 2003;5 Suppl 1:10-20.
5. Casey DM, Lauciello FR. A review of the submerged-root concept. *J Prosthet Dent*. 1980 Feb;43(2):128-32.
6. Chaushu G, Chaushu S, Tzohar A, Dayan D. Immediate loading of single-tooth implants: immediate versus non-immediate implantation. A clinical report. *Int J Oral Maxillofac Implants*. 2001 Mar/Apr;16(2):267-72.
7. Chiapasco M, Gatti C, Rossi E, Haefliger W, Markwalder TH. Implant-retained mandibular overdentures with immediate loading: a retrospective multicenter study on 226 consecutive cases. *Clin Oral Implants Res*. 1997 Feb;8(1):48-57.
8. Degidi M, Iezzi G, Scarano A, Piattelli A. Immediately loaded titanium implant with a tissue-stabilizing/maintaining design ("beyond platform switch") retrieved from man after 4 weeks: a histological and histomorphometrical evaluation. A case report. *Clin Oral Implants Res*. 2008 Mar;19(3):276-82.
9. Eckerdal O, Kvint S. Presurgical planning for osseointegrated implants in the maxilla. A tomographic evaluation of available alveolar bone and morphological relations in the maxilla. *Int J Oral Maxillofac Surg*. 1986 Dec;15(6):722-6.
10. Ericsson I, Randow K, Glantz PO, Lindhe J, Nilner K. Clinical and radiographical features of submerged and non-submerged titanium implants. *Clin Oral Implants Res*. 1994 Sep;5(3):185-9.
11. Kao HC, Gung YW, Chung TF, Hsu ML. The influence of abutment angulation on micromotion level for immediately loaded dental implants: a 3-D finite element analysis. *Int J Oral Maxillofac Implants*. 2008 Jul/Aug;23(4):623-30.
12. Ko CC, Kohn DH, Hollister SJ. Micromechanics of implant/tissue interfaces. *J Oral Implantol*. 1992;18(3):220-30.
13. Maniatopoulos C, Rodriguez A, Deporter DA, Melcher AH. An improved method for preparing histological sections of metallic implants. *Int J Oral Maxillofac Implants*. 1986 Summer;1(1):31-7.
14. Michelinakis G, Sharrock A, Barclay CW. Identification of dental implants through the use of Implant Recognition Software (IRS). *Int Dent J*. 2006 Aug;56(4):203-8.
15. Ottoni JM, Oliveira ZF, Mansini R, Cabral AM. Correlation between placement torque and survival of single-tooth implants. *Int J Oral Maxillofac Implants*. 2005 Sep/Oct;20(5):769-76.
16. Skalak R, Zhao Y. Interaction of force-fitting and surface roughness of implants. *Clin Implant Dent Relat Res*. 2000;2(4):219-24.
17. Stella JP, Tharanon W. A precise radiographic method to determine the location of the inferior alveolar canal in the posterior edentulous mandible: implications for dental implants. Part 1: Technique. *Int J Oral Maxillofac Implants*. 1990 Spring;5(1):15-22.

18. Stella JP, Tharanon W. A precise radiographic method to determine the location of the inferior alveolar canal in the posterior edentulous mandible: implications for dental implants. Part 2: Clinical application. *Int J Oral Maxillofac Implants.* 1990 Spring;5(1):23-9.
19. Szmukler-Moncler S, Piattelli A, Favero GA, Dubruille JH. Considerations preliminary to the application of early and immediate loading protocols in dental implantology. *Clin Oral Implants Res.* 2000 Feb;11(1):12-25.
20. Wöhrle PS. Single-tooth replacement in the aesthetic zone with immediate provisionalization: fourteen consecutive case reports. *Pract Periodontics Aesthet Dent.* 1998 Nov/Dec;10(9):1107-14; quiz 1116.

---

**Como citar este artigo:**

Youssef PI, Simões AX, Zielak JC, Giovanini AF, Deliberador TM, Campos EA. Carga imediata sobre implantes dentários - relato de caso. *Rev Sul-Bras Odontol.* 2009 Dec;6(4):441-6.

---